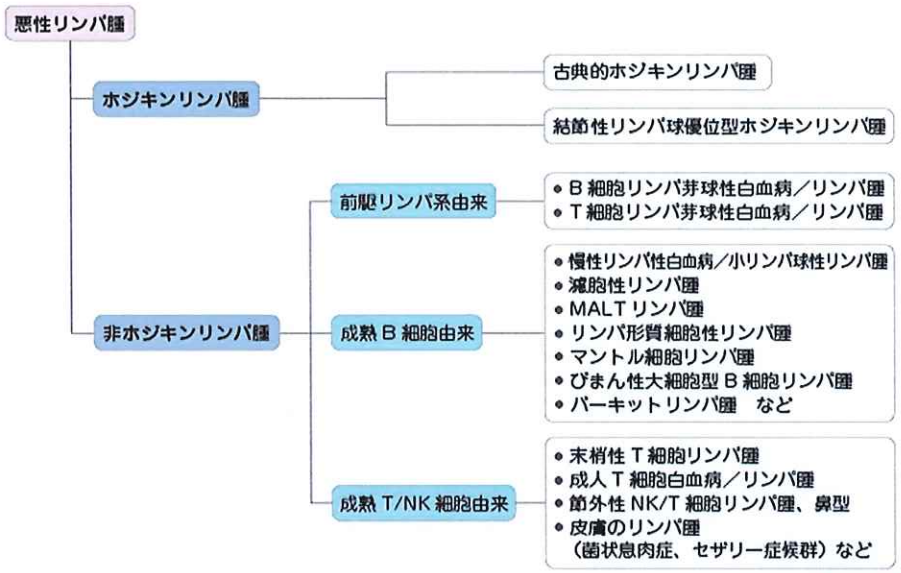

（図2）悪性リンパ腫の病期分類（Ann Arbor分類）

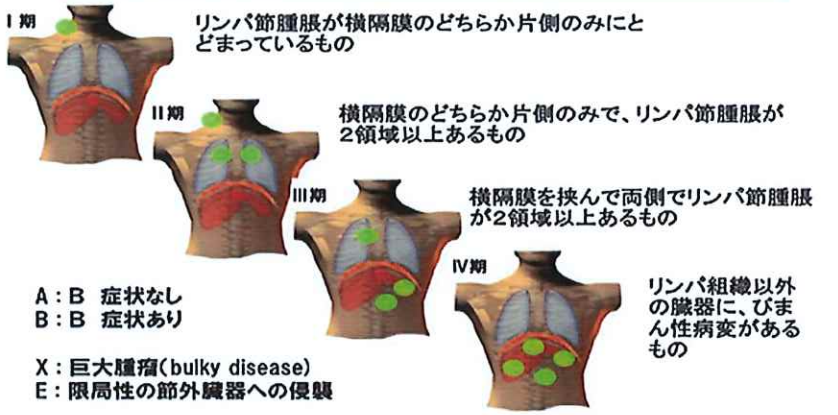

悪性リンパ腫の症状について

- 無痛性のリンパ節腫脹が頭頸部に連続性に進展する
- 発熱と解熱を繰り返す（ペル-エプシュタイン型発熱）
- 発熱、寝汗、体重減少がみられる。（B症状）

悪性リンパ腫の治療

- ホジキンリンパ腫

→病変が限局している場合は放射線療法が適応
化学療法が良く奏効し、多剤併用療法による治癒が見込める。

- 非ホジキンリンパ腫

→化学療法が中心。

看護のポイント

《発症から寛解まで》

- リンパ節生検によって確定診断される発症部位、病期によって治療方針が決定され治療が開始される
- ➢病名告知後のケア、インフォームドコンセントにおけるケアが大切
- ➢「リンパとは何か」理解の促進

看護のポイント

- 告知後の危機的状態
- ➢医師からの説明と患者の受け止め方
- ➢患者の心理的・情緒的状態

看護のポイント

- 治療としては放射線療法・化学療法・手術療法が行われ、副作用や治療後の侵襲は避けられない。
- ➢治療効果を最大限にし、副作用を最小限にするケア
- ➢患者の意欲を持続させる援助が求められる

治療効果を最大限にし、副作用を最小限にするケア

- ➢副作用に対するケア
- ➢治療を安楽に行うためのケア
- ➢出血や免疫抑制などの症状への看護が重要

看護のポイント
薬剤投与時の注意点

アレルギー反応

インフュージョンリアクション

腫瘍崩壊症候群

抗がん薬の血管外漏出

看護のポイント
薬剤投与時の注意点

・アレルギー反応

38℃未満の発熱

一過性の紅潮、皮疹

気管支攣縮

血管性浮腫

血圧低下

看護のポイント
薬剤投与時の注意点

抗がん薬の血管外漏出

抗がん薬の血管外漏出により、漏出性血管炎が生じるが、漏出の直後は、疼痛を伴わず見過ごされることが多い。

放置すると潰瘍化する為、早期の対応が必要。

抗がん剤の血管漏洩による潰瘍形成➡

看護のポイント
薬剤投与時の注意点

血管外漏出　早期発見のポイント

痛みの訴え・・灼熱痛　耐え難い焼かれるような痛み

輸液ラインの確認・・・点滴の滴下速度の減少、ライン内の血液逆血の消失、自然滴下が無い

刺入部の視覚的変化・・・刺入部の発赤、腫脹

刺入部の発赤と静脈炎➡

看護のポイント
薬剤投与時の注意点

抗がん薬の血管外漏出時の対処法

①ただちに抗がん剤投与を中止する
（フラッシュしない）

②ルート内や留置針に残存する薬液を吸引する

③ライン抜去（陰圧をかけながら）
3～5mlの血液を吸引破棄する

④局所の処置、患部を冷却または加温する
（薬剤によって対応が異なる）

副作用の看護

吐き気・嘔吐

制吐薬の使用、患者指導、食事指導、不安の緩和

口腔粘膜障害

口腔内の保清、口腔内冷却、うがい、軟膏処置

食事指導

副作用の看護

脱毛

脱毛の可能性、時期を伝える

脱毛開始時期には、発毛時期、脱毛の効果的予防法は無い事、脱毛時にはナイトキャップやウィッグがある事を説明

患者の意欲を持続させる援助

- 患者にとっての心配なこと、困った事、困難なことへの傾聴、対応
- 困難な出来事に遭遇した時の対処の仕方の指導
- 日常生活の過ごし方・習慣の指導

看護のポイント

《終末期》

治療の効果が十分でない患者の場合は、複数のリンパ節の病変に伴った全身的症状を有することが多い。

症状緩和を目的（腫瘍の縮小効果）とした化学療法を用いられる。

終末期看護のポイント

- 痛みをはじめとした苦痛をできる限り取り除く
- 患者だけでなく、家族もケアの対象として捉える
- 生命の延長だけを目的にするのではなく、患者さんの生活の質（QOL）の維持、向上を目的とする